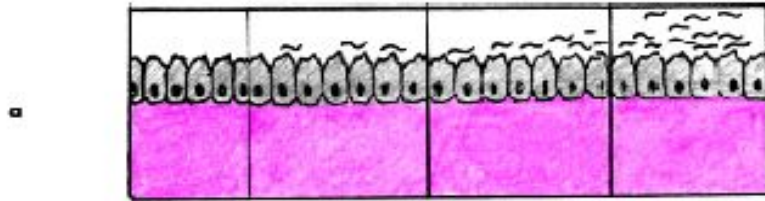
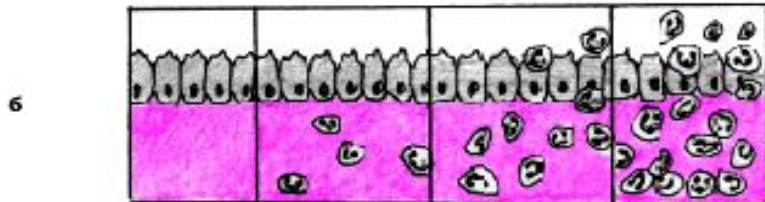


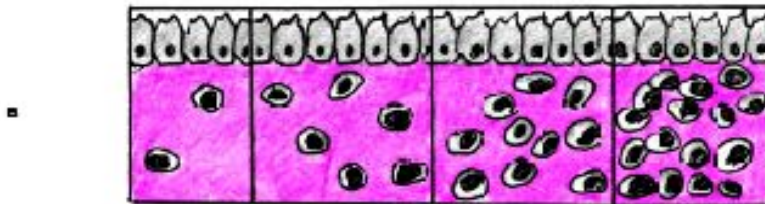
Норма Слабая (1+) Средняя (2+) Сильная (3+)



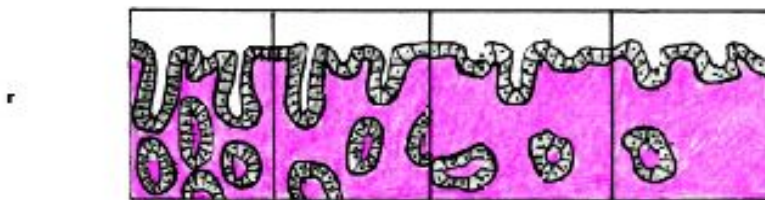
Степень обсеменения
Helicobacter pylori



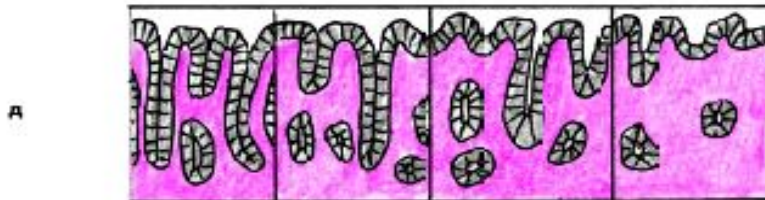
Степень инфильтрации
полиморфноядерных лейкоцитов
Активность
воспаления



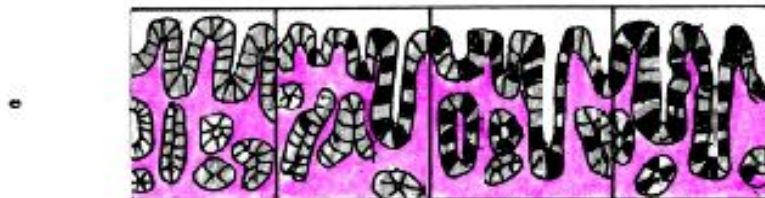
Степень инфильтрации
мононуклеарных клеток
Выраженность
воспаления



Стадия атрофии
антрального отдела



Стадия атрофии
фундального отдела



Стадия кишечной
метаплазии

При гистологическом исследовании биоптатов слизистой у больных хроническим гастритом выявляются различные признаки воспаления: распространенные дистрофические и деструктивные изменения эпителия, отек стромы, клеточная инфильтрация собственной пластинки слизистой, атрофия или гиперплазия желез и т.д.

«Тяжесть» воспаления слизистой оболочки желудка оценивается по 5 морфологическим признакам: 1) выраженности воспаления; 2) активности воспаления; 3) атрофии слизистой; 4) кишечной (или желудочной) метаплазии; 5) степени обсеменения слизистой *Helicobacter pylori*