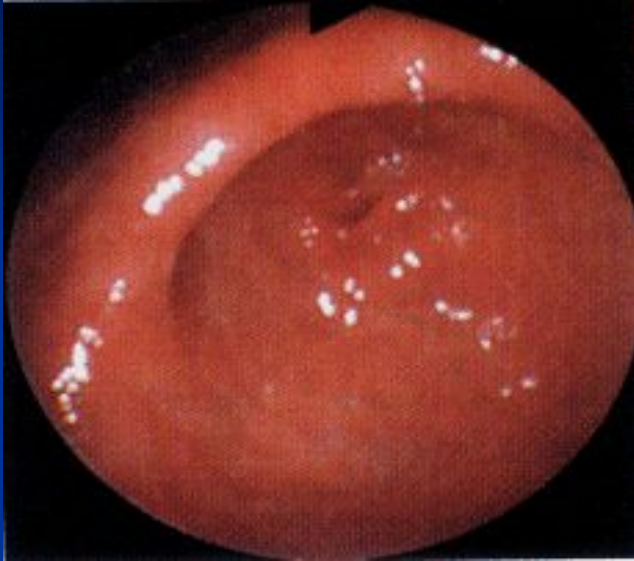


Гастродуоденоскопия



Гиперемия слизистой оболочки
антрального отдела желудка

- Эндоскопическая картина при хроническом неатрофическом (антральном) гастрите характеризуется выраженной гиперемией и отеком слизистой оболочки этого отдела желудка, наличием подслизистых кровоизлияний и эрозий, гиперплазией складок. Нередко выявляется также замедление эвакуации из желудка, антральный стаз и спазм привратника