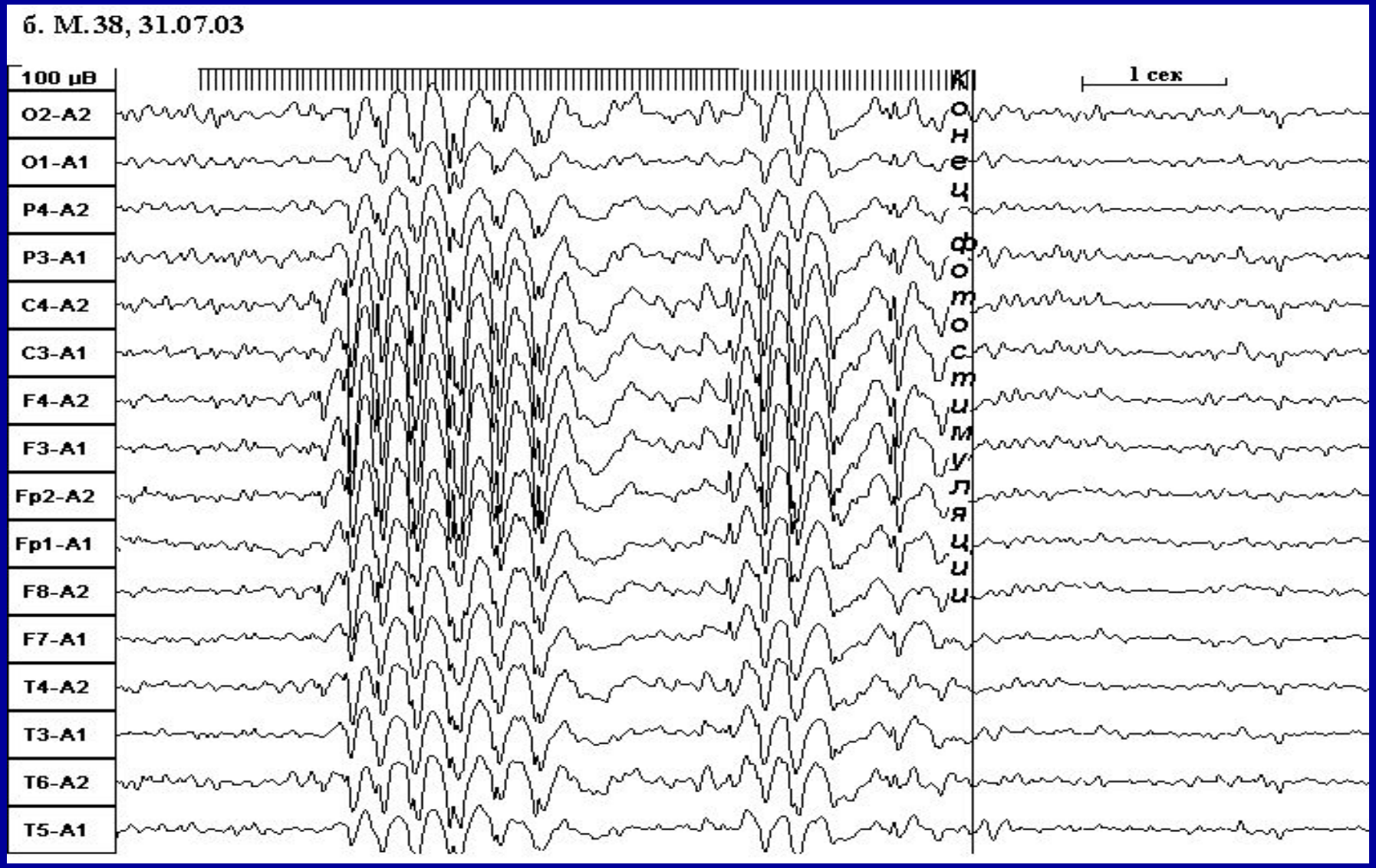Фрагмент ЭЭГ той же больной. На фоне нормализации ЭЭГ с короткими интервалами следуют корреляты абсансов. Пациентка остается в ступорозном состоянии.