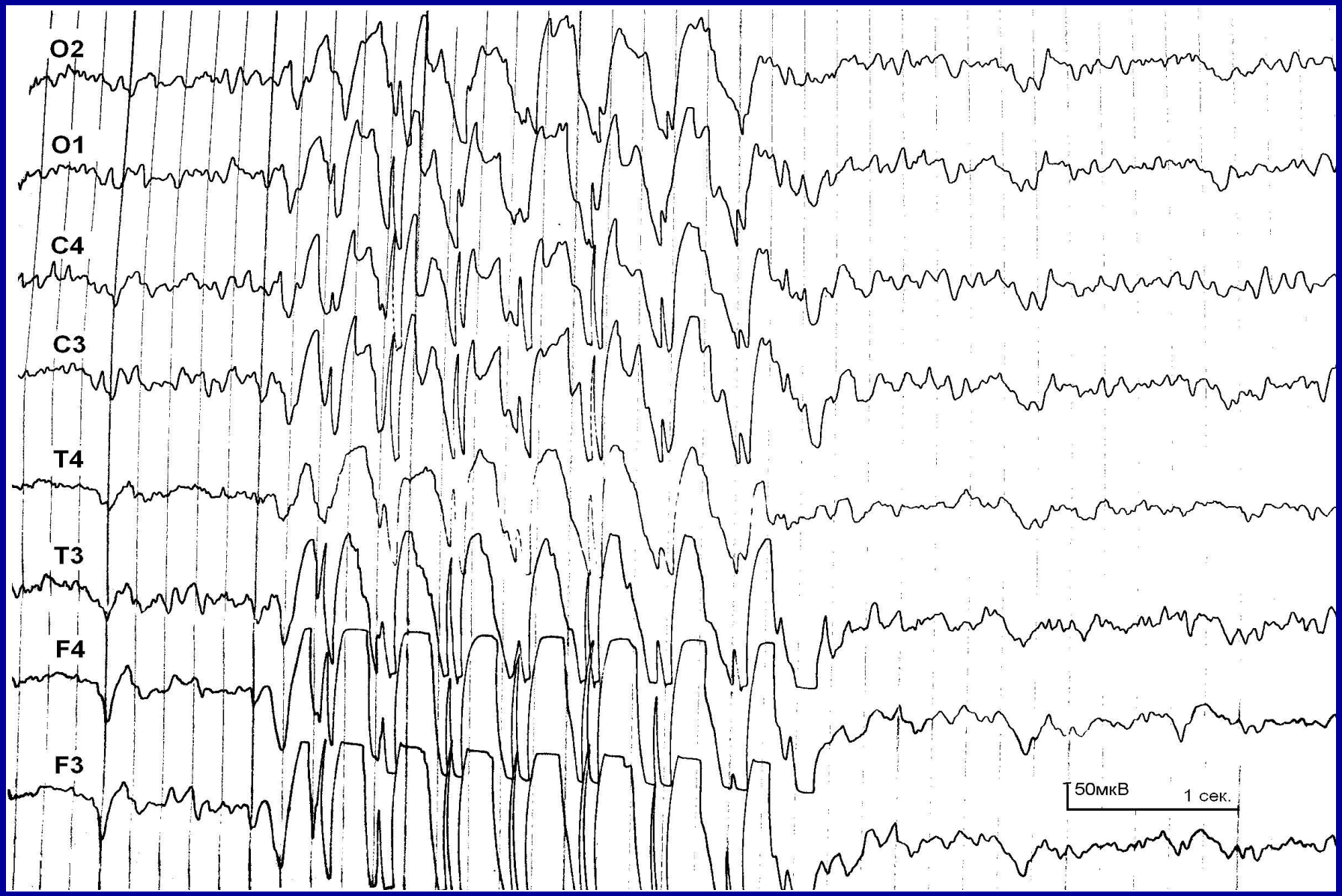Фрагмент ЭЭГ того же пациента - периодическая нормализация фоновой активности сопровождается появлением на ЭЭГ коррелятов абсансов.