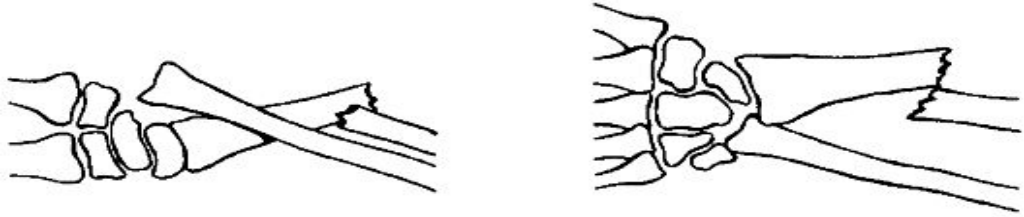


Переломовывих Галеацци



- Переломовывихом Галеацци называется «обратный Монтеджи», так как он является переломом лучевой кости на границе средней и нижней трети и вывихом головки локтевой кости. Отмечаются деформация и укорочение предплечья, движения в лучезапястном суставе невозможны. Рентгенография подтверждает диагноз.
- *Лечение* еще более трудное, чем при переломовывихе Монтеджи, так как головку локтевой кости удержать во вправленном положении весьма сложно. Релюксация обнаруживается после снятия гипсовой повязки.
- Поэтому при установлении диагноза назначается операция, целью которой является прочная фиксация перелома лучевой кости металлическим стержнем и вправленной головки локтевой кости спицей чрескожно. Гипсовая иммобилизация проводится в течение 8-10 недель. Проводятся ЛФК и физиотерапия.