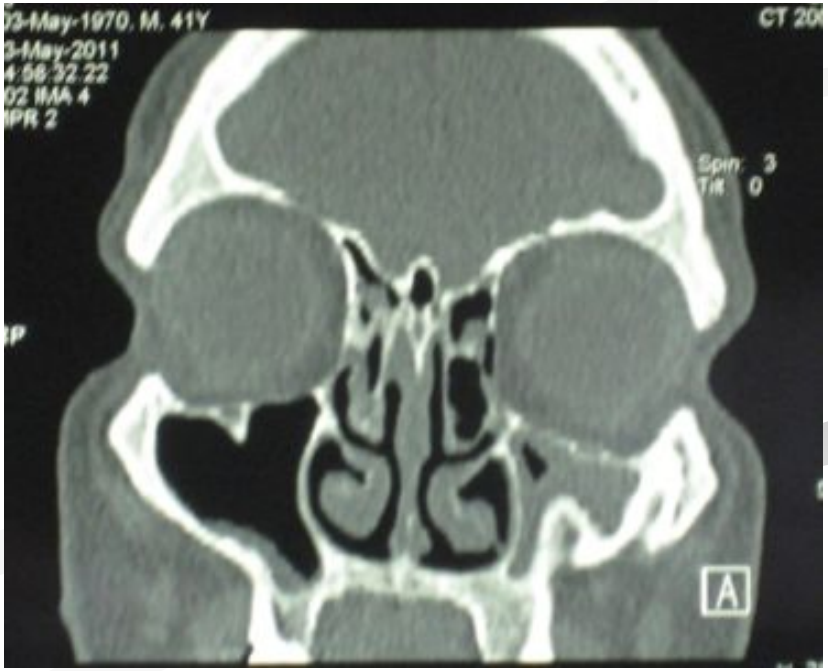«Золотой стандарт» диагностики хронического синусита – компьютерная томография околоносовых пазух