ЭКГ №8.Синусовая брадикардия. Предсердные экстрасистолы.

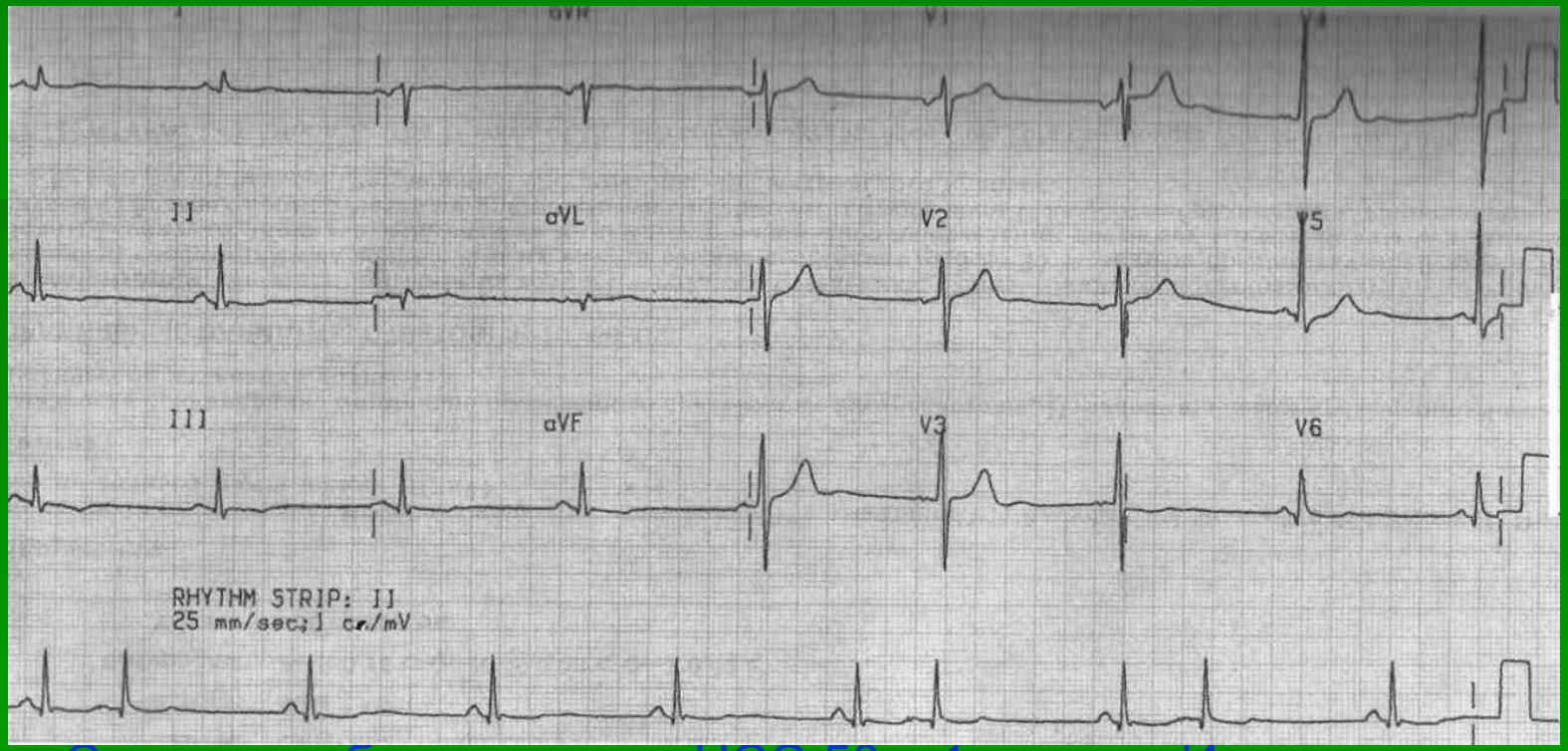

Синусовая брадикардия. ЧСС 50 в 1 минуту. Интервалы PR-0,16сек., QRS-0,08сек., QT- 0,42сек. Изменение конечной части зубца P в отведении V1. Двухфазные зубцы T в отведении II. Инверсия зубца T в отведениях III, avF. Заключение: Синусовая брадикардия. Нормально проведённые предсердные экстрасистолы. Изменения в левом предсердии. Неспецифические изменения зубца T.