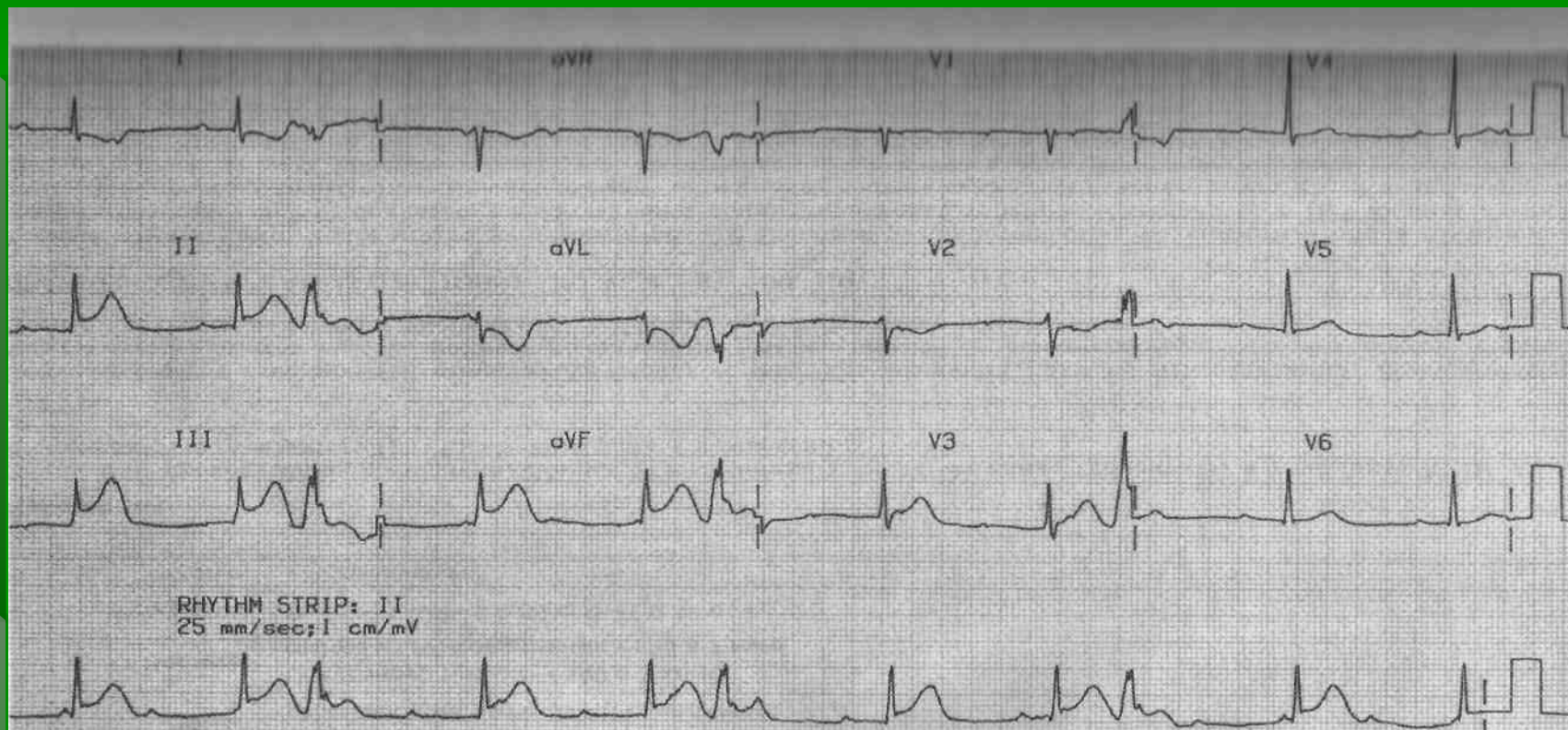


ЭКГ №7. AV-блокада III степени. Желудочковые экстрасистолы. Острый инфаркт миокарда нижней локализации.



AV-блокада III степени (полная). Замещающий ритм из ав-соединения. ЧСС ритма из ав-соединения 53 в 1 минуту. PR-; QRS 0,08сек.; QT 0,38 сек. Желудочковые экстрасистолы. Элевация сегмента ST в отведениях II, III, avF. Депрессия ST в отведениях I, avL, V2. Инверсия T в отведениях I, avL.