ЭКГ №6. Av-блокада II степени типа Мобитц I.

Желудочковая экстрасистола. Блокада левой ножки пучка Гиса.

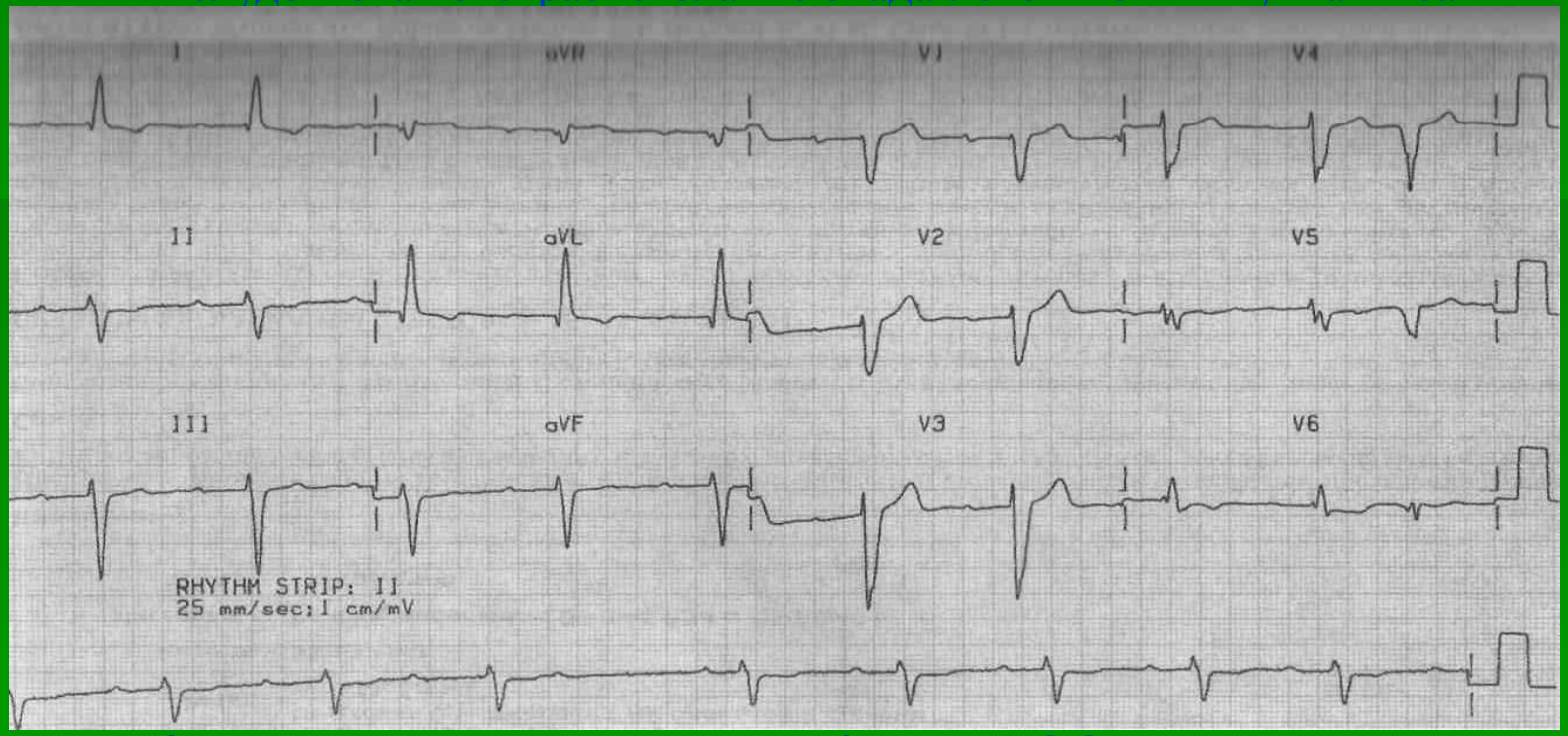

Av-блокада II степени типа Мобитц I; ЧСС 58 в 1 минуту; PR вариабельный - нарастающее удлинение с последующим выпадением проведения волны P; QRS-0,14 сек. (широкие расщеплённые комплексы в отведениях I, avL, V6 с инверсией волны T). **Заключение:** Av-блокада II степени типа Мобитц I. Желудочковая экстрасистола. Блокада левой ножки пучка Гиса и связанные с ней изменения ST-T. Отклонение ЭОС влево