ЭКГ №5. Блокада левой ножки пучка Гиса

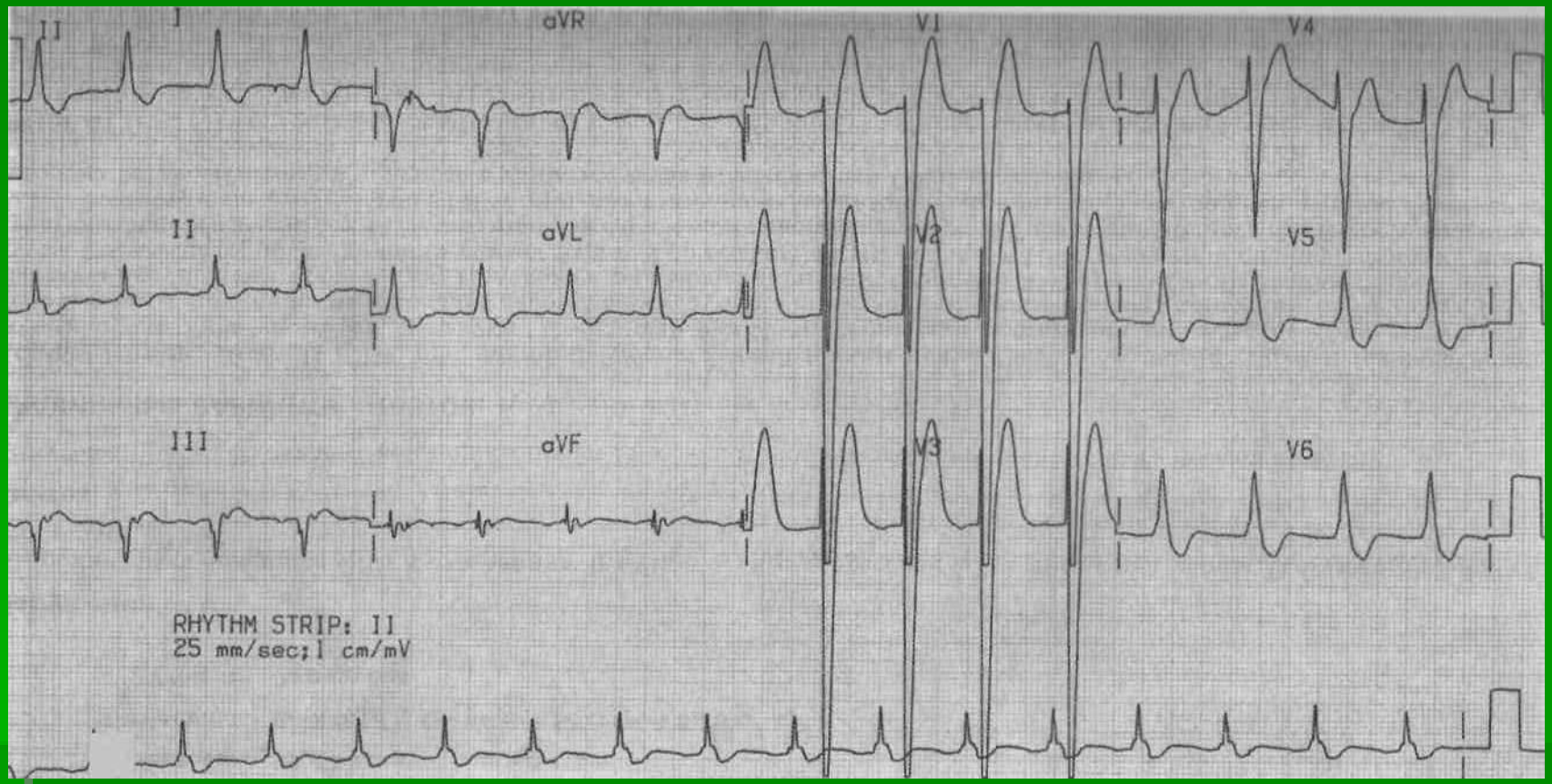

Синусовая тахикардия. ЧСС 99 в 1 минуту. PR -0,16 сек.; ORS-0.12 сек.; QT-0,28 сек. Широкие расщеплённые QRS в отведениях I, aVL, V5-V6 с депрессией ST и инверсией волны T. Сумма SV2 и RV5 составляет 50 мм. **Заключение:** Блокада левой ножки пучка Гиса, с которой связаны изменения ST-T. Возможна гипертрофия левого желудочка.