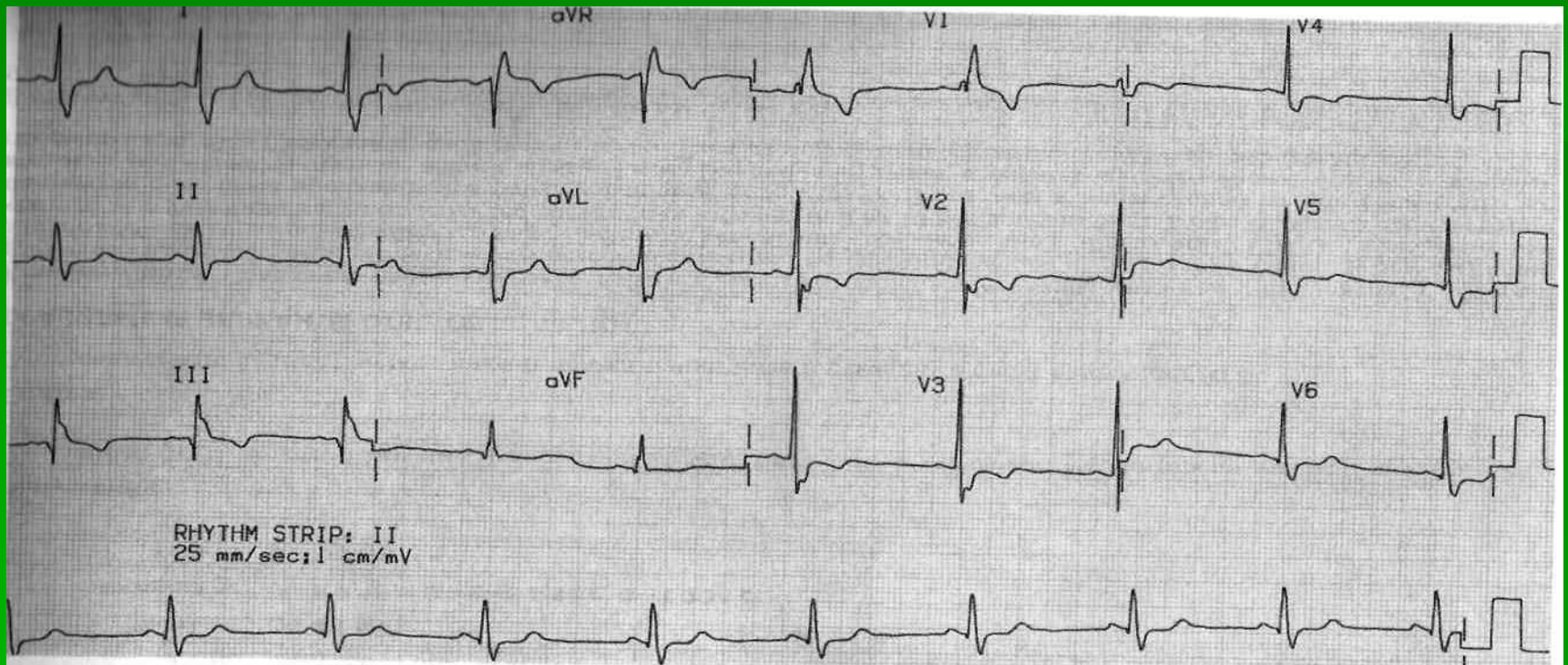


ЭКГ №4. Синусовая брадикардия. Блокада правой ножки пучка Гиса.



Синусовая брадикардия. ЧСС 58 в 1 минуту. Интервалы PR- 0,16 сек.; QRS- 0,12сек.; QT -0,34.сек. Широкие расщеплённые QRS типа rsR в отведении V1, инверсия волны Т в отведениях V1-V3. **Заключение:** Блокада правой ножки пучка Гиса и связанные с ней изменения ST-T на фоне синусовой брадикардии.