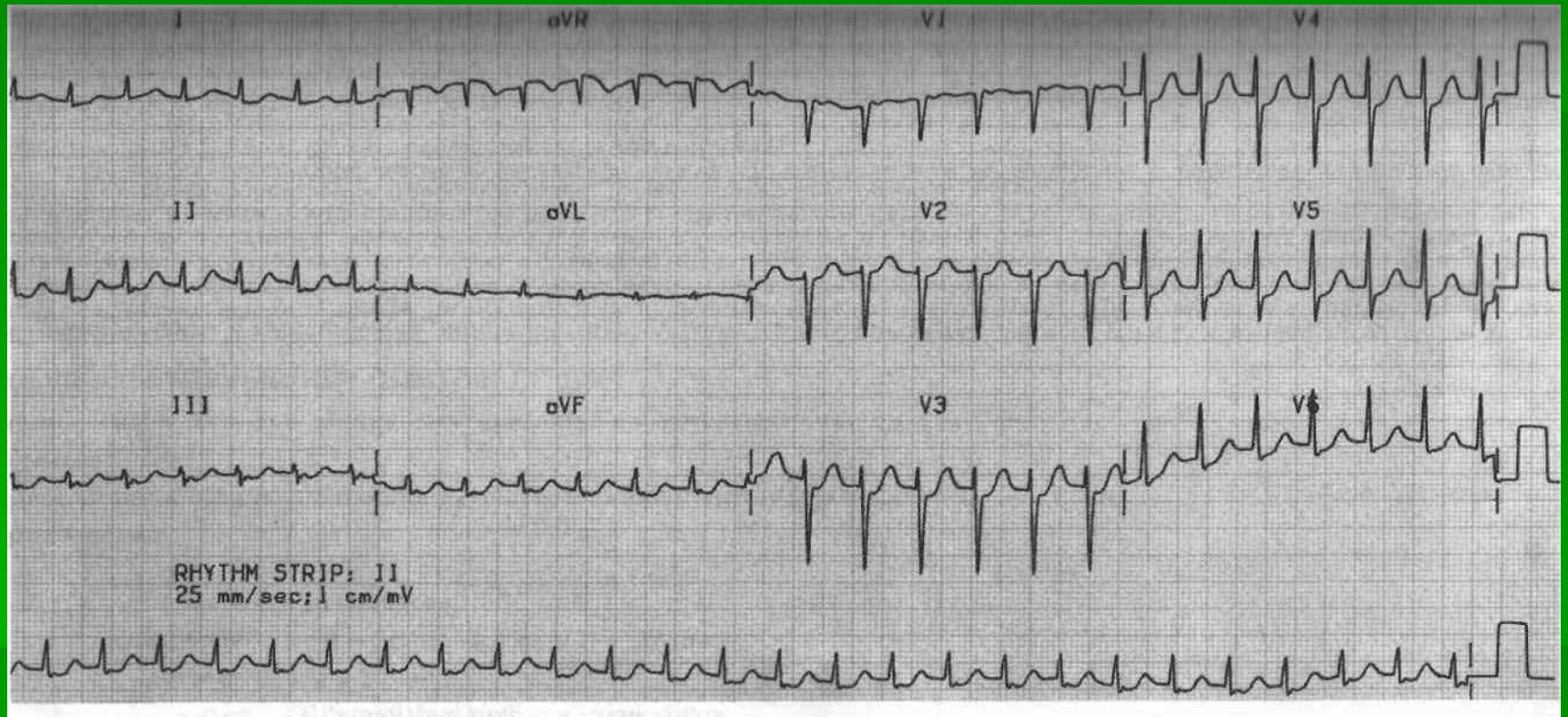


ЭКГ №2. Наджелудочковая тахикардия



Ритм: суправентрикулярная тахикардия. ЧСС 155 в мин.
Интервалы: PR — ; QRS — 0,06; QT — 0,28.
Депрессия ST в отведении II, III, V3- V6, avF.