Электрокардиограммы

ЭКГ №**1.** Желудочковая тахикардия

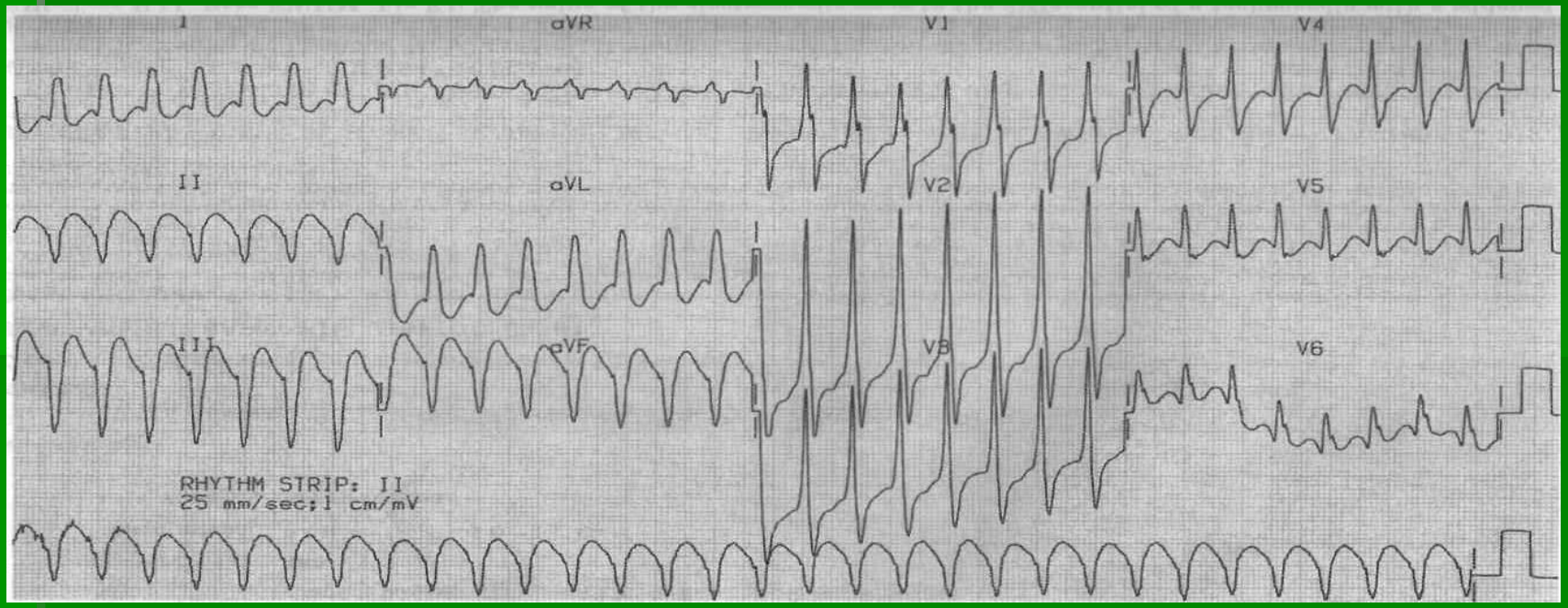

Ритм: тахикардия с расширенными комплексами QRS по форме соответствующая желудочковой тахикардии. ЧСС 185 в мин. Интервалы PR- ;QRS 0,12 с; QT- .