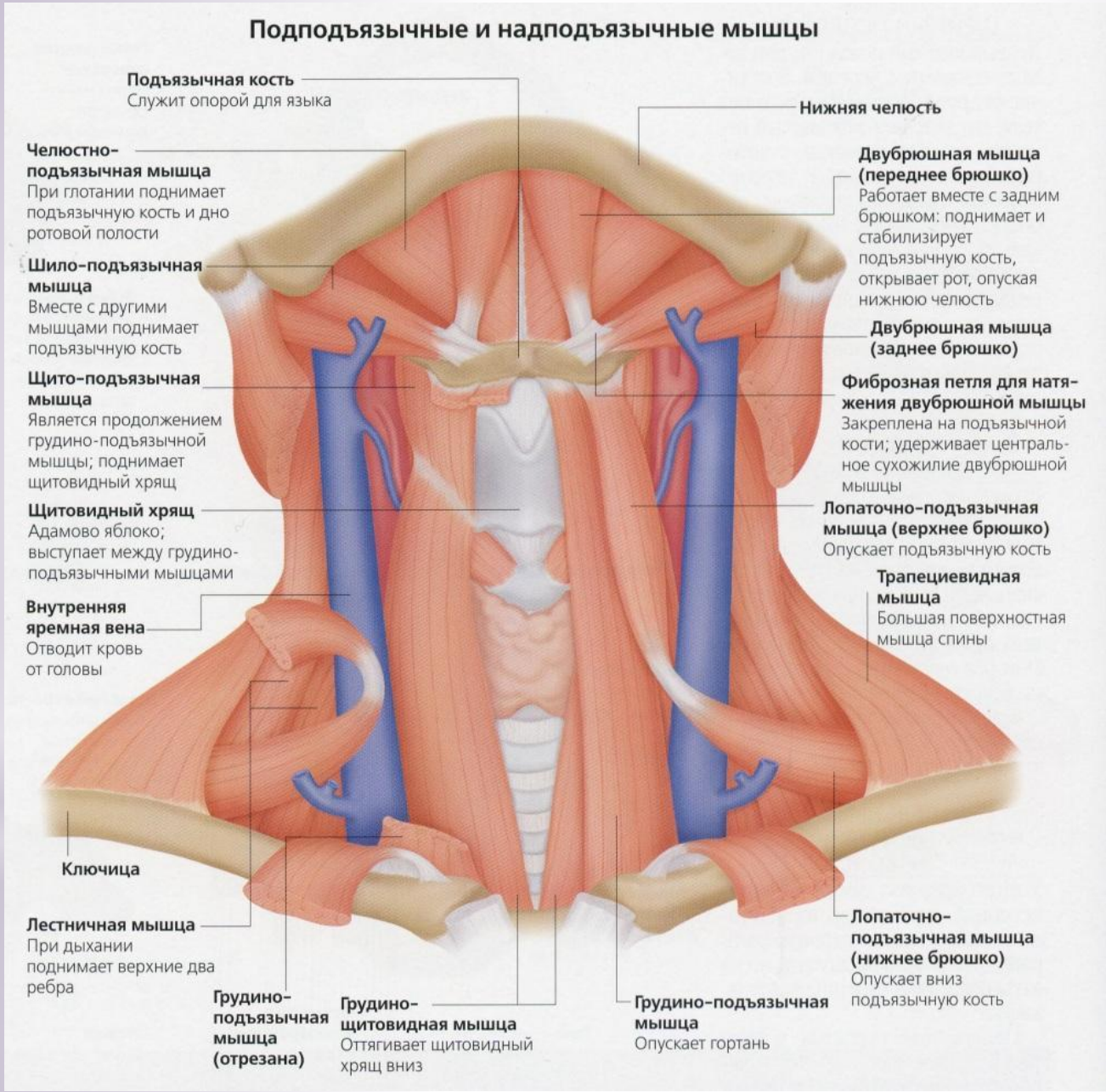
Подподъязычные и надподъязычные мышцы
Подъязычная кость
Служит опорой для языка
Нижняя челюсть
Челюстно-подъязычная мышца
При глотании поднимает подъязычную кость и дно ротовой полости
Двубрюшная мышца (переднее брюшко)
Работает вместе с задним брюшком: поднимает и стабилизирует подъязычную кость, открывает рот, опуская нижнюю челюсть
Шило-подъязычная мышца
Вместе с другими мышцами поднимает подъязычную кость
Двубрюшная мышца (заднее брюшко)
Щито-подъязычная мышца
Является продолжением грудино-подъязычной мышцы; поднимает щитовидный хрящ
Фиброзная петля для натяжения двубрюшной мышцы
Закреплена на подъязычной кости; удерживает центральное сухожилие двубрюшной мышцы
Щитовидный хрящ
Адамово яблоко; выступает между грудино-подъязычными мышцами
Лопаточно-подъязычная мышца (верхнее брюшко)
Опускает подъязычную кость
Трапециевидная мышца
Большая поверхностная мышца спины
Внутренняя яремная вена
Отводит кровь от головы
Ключица
Лестничная мышца
При дыхании поднимает верхние два ребра
Лопаточно-подъязычная мышца (нижнее брюшко)
Опускает вниз подъязычную кость
Грудино-подъязычная мышца (отрезана)
Грудино-щитовидная мышца
Оттягивает щитовидный хрящ вниз
Грудино-подъязычная мышца
Опускает гортань

*Мышцы шеи