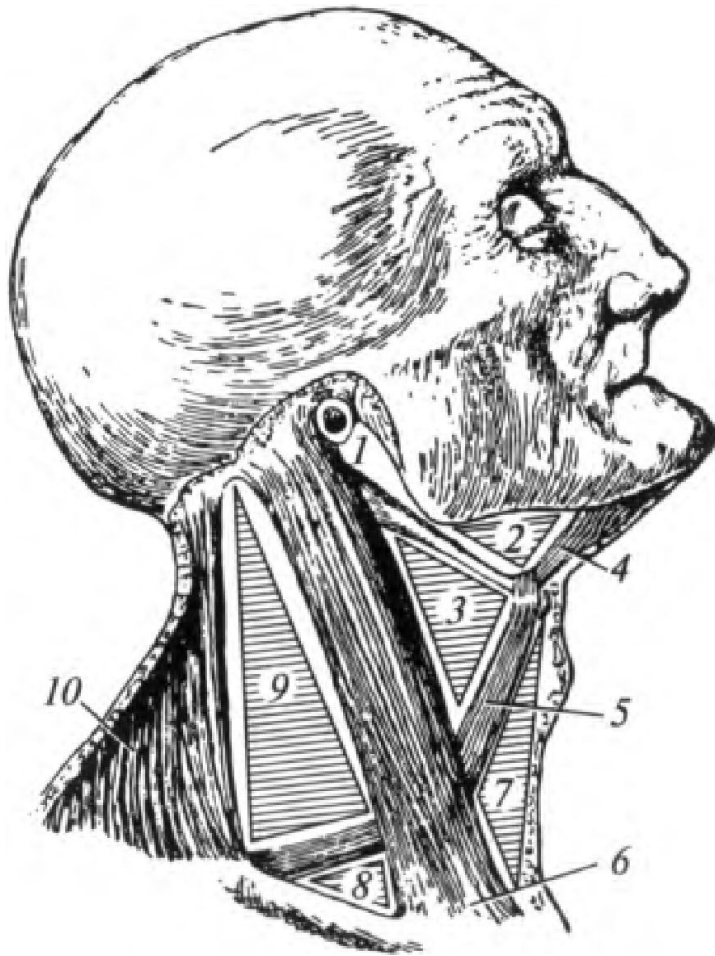


Анатомо-топографические образования шеи.

Треугольники шеи



Шея подразделяется на следующие области: передняя; грудино-ключично-сосцевидная; латеральная и задняя.

Задняя область шеи — непарная; соответствует контурам верхней части трапециевидных мышц (10). В пределах этой области находятся подзатылочные мышцы, шейные части мышц спины, позвоночные артерия и вена.