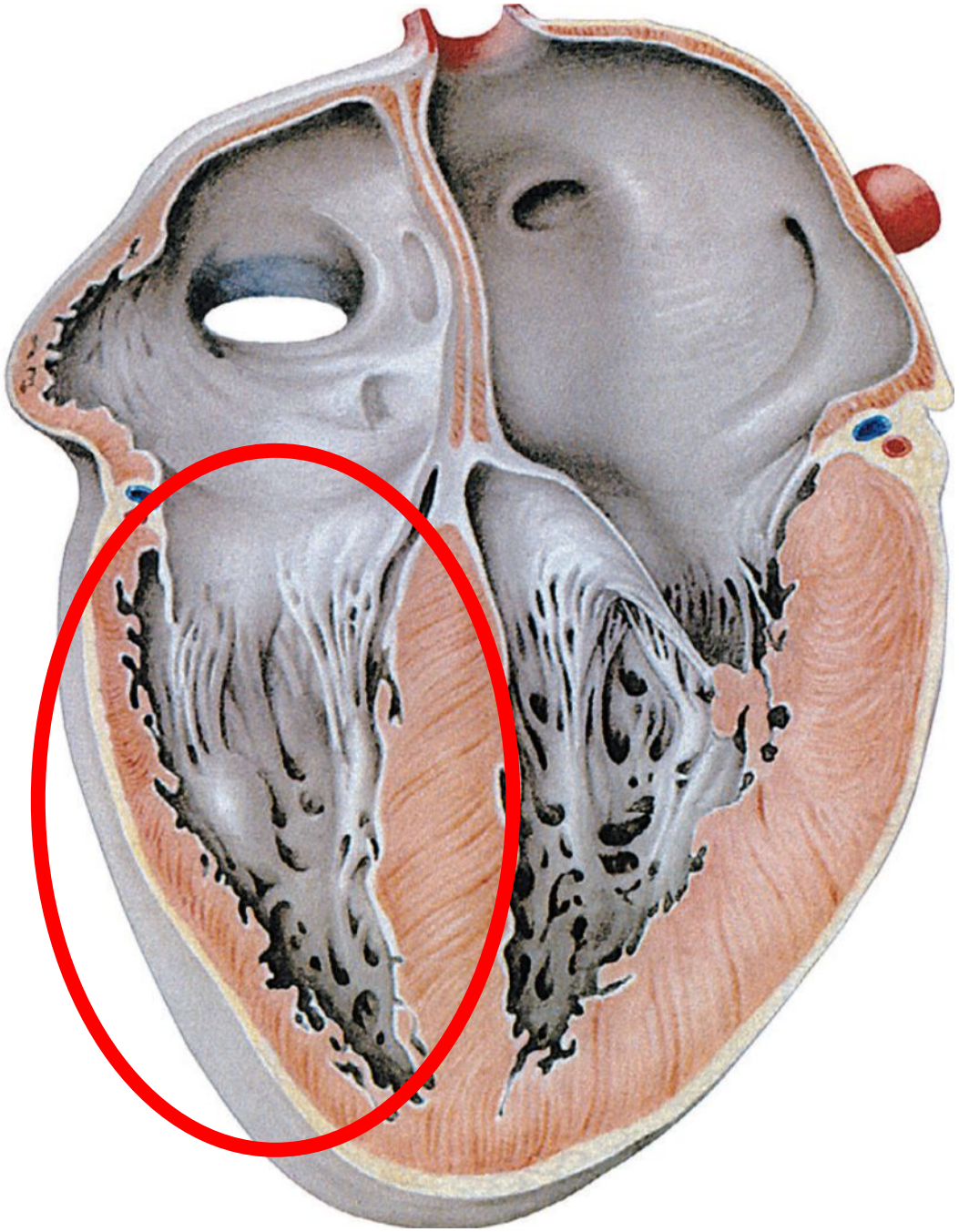Правый желудочек представляет собой полость, на внутренней поверхности которой имеются многочисленные мышечные перекладины — мясистые трабекулы. В полость желудочка выступают сосочковые мышцы, от которых идут сухожильные нити. Они фиксированы к створкам правого предсердно-желудочкового (трехстворчатого) клапана, закрывающего отверстие между правым предсердием и правым желудочком.